Aus dem Zahnärztlichen Institut der Universität Breslau
Direktor: Professor Dr. Euler

# Dysostosis cleido-cranialis

## (mit besonderer Berücksichtigung der Zahnheilkunde)

Inaugural-Dissertation

zur Erlangung der Würde
des Doktors der Zahnheilkunde
der Hohen Medizinischen Fakultät der
Schlesischen Friedrich-Wilhelms-Universität
zu Breslau

vorgelegt von

Karl-Heinrich Freyberg
approb. Zahnarzt

**Breslau 1928**
Buchdruckerei Emil Wurst, Breslau 1, Schmiedebrücke 33

Gedruckt mit Genehmigung
der Hohen Medizinischen Fakultät
der Schlesischen Friedrich-Wilhelms-Universität
zu Breslau.

---

Berichterstatter: Professor Dr. Euler.

R. UNIV.
BIBLIOTHEEK
LEIDEN

Meinen Eltern gewidmet.

Digitized by the Internet Archive
in 2026

https://archive.org/details/IA41546319_0027

Unter den angeborenen Deformitäten ist von jeher den Defektbildungen sowohl von Seiten der Chirurgen wie auch von den Orthopäden große Aufmerksamkeit gewidmet worden. Nur eine Defektbildung findet in der Literatur überraschend wenig Erwähnung, das sind angeborene Knochendefekte bezw. mangelhafte Knochenentwicklung im Bereich des Schultergürtels, der Schädeldecke und der Kiefer. Wenn wir zur Beseitigung dieser Defektbildungen therapeutisch meist nichts, oder nur sehr wenig tun können, ist ihre Kenntnis doch sehr wichtig und interessant; vor allem sind sie abzugrenzen gegen erworbene, etwa traumatische. Die genaue Kenntnis dieser Mißbildung des Skelettsystems ist gerade für den Zahnarzt von großer Wichtigkeit wegen der ausgedehnten Anomalien im Bereich der Kiefer und des Gebisses als Teilbild derselben. Die Seltenheit dieser so überaus interessanten Hemmungsbildung geht schon daraus hervor, daß sich in den Lehrbüchern der Anatomie und Chirurgie keine diesbezüglichen Hinweise finden. Von zugänglicher medizinischer Literatur bringen allein neuere Auflagen des Hoffa'schen Lehrbuches kurze Abhandlungen von *Wittek* und *Wilms* in seinem Lehrbuch der Chirurgie über diese Mißbildung, die sich zum Teil auch nicht auf eigene Beobachtungen stützen, sondern auf Mitteilungen aus der Literatur. Von zahnärztlichen Lehrbüchern bringt allein das Handbuch der Zahnheilkunde von *Port* und *Euler* einen von *Klar* beschriebenen Fall eines $18^1/_2$jährigen Mädchens mit ausgedehnten Anomalien der Zähne und der Kiefer. Zu den relativ wenigen Fällen, die in der Literatur beschrieben worden sind, soll die folgende Arbeit zwei interessante Fälle hinzufügen, die in der chirurgischen Abteilung der Universitäts-Zahnklinik zu Breslau beobachtet und behandelt worden sind. Bei beiden Fällen bot sich das Bild einer multiplen Retention von Zähnen im Kiefer, die bei genauer Untersuchung, in der Art ihres Auftretens und bei Fortfall anderer auslösender Momente nur als Teilerscheinung einer Allgemeinerkrankung zu erklären sind. Leider ist das in der Literatur veröffentlichte Material über diese angeborenen Defektbildungen überaus selten, was wohl damit zu erklären ist, daß die Patienten in den meisten Fällen fast völlig frei von subjektiven Beschwerden zu sein pflegen und eben deshalb diese Fälle nicht zu ärztlicher Kenntnis gelangen. Die erste Erwähnung dieser Mißbildung findet sich 1764 von *Martin*, daran schließen sich an *Prochaska* 1812, *Bonsdorff* 1846, *Stahl* 1848, *Stahmann* 1856, *Gegenbaur* 1864, *v. Luschka* 1865 und *Niemeyer* 1866. Später sind Defekte von Schlüsselbein und Schädel öfters beschrieben worden, so zum Teil

von englischen und französischen Autoren. Im Mai 1897 demonstrierten *Pierre Marie* und *Paul Sainton* in der „Société médicale des Hôpitaux" in Paris vier Fälle von kombinierten Schädel-Schlüsselbeinanomalien, für die sie in ihrer ersten Veröffentlichung den Namen „erbliche Hydrocephalie" vorschlugen, da ihnen als Neurologen besonders die Schädelform auffiel. Bald jedoch verbesserten sie ihre Ansicht und benannten diese Fälle, die sie für ganz vereinzelt hielten, „Dysostose cléïdo — crânienne héréditaire". Als Hauptmerkmale gaben *Marie* und *Sainton* damals folgende an:

1. Übermäßige Entwicklung des Querdurchmessers des Schädels mit einer Verzögerung in der Verknöcherung der Fontanellen.
2. Mehr oder weniger ausgesprochene Aplasien der Schlüsselbeine,
3. erbliche Übertragung der Mißbildung.

Diese Hauptmerkmale haben sich bis heute geltend erhalten. Von den Schülern *Maries* bringen *Couvelaire Villarez* und *Françoz* bereits ausführlichere Arbeiten, in denen sie schon auf die Pathogenie und Aetiologie eingehen. Leider war das Resultat dieser Arbeiten insofern nicht als befriedigend zu bezeichnen, da bis dahin vergleichende Untersuchungen an einem ausreichend großen Skelettmaterial fehlten und die früher publizierten Postmortemuntersuchungen nur ungenügend bekannt zu sein schienen. 1898 berichtet *Hultkrantz* im anatomischen Anzeiger über 5 Fälle von Dysostosis cleido — cranialis, wobei er aber eine vollständigere Besprechung seiner Untersuchungsergebnisse auf eine spätere Publikation verschiebt. 1906 veröffentlichte Klar 38 Fälle von Dysostosis cleido — cranialis wobei er als erster den Zahn- und Kieferanomalien größere Aufmerksamkeit widmet als die früheren Autoren. Auf Grund seiner eingehenden Untersuchungen des von ihm zusammengestellten Materials mißt er den Kieferanomalien als Symptome der Dysostose große Bedeutung bei, ändert und erweitert die von *Marie* und *Sainton* aufgestellten Hauptmerkmale wie folgt:

1. Mangelhafte Ausbildung bezw. Anlage sämtlicher Belegknochen des Schädels.
2. Teilweiser oder gänzlicher Mangel eines oder meist beider Schlüsselbeine.
3. Mangelhafte Zahnbildung mit Persistenz eines Teiles des Milchgebisses.
4. Gaumenspalte oder hoher Gaumen.
5. Auffallend geringe Körperlänge bei großem, oben näher charakterisierten Schädel.
6. Kyphoskoliose.

*Klar* übersetzt den von *Marie* und *Sainton* vorgeschlagenen Namen mit „Osteodysplasia congenita", womit er die Aetiologie besser zu treffen glaubt. *Hultkrantz*'s zweite Arbeit, in der er 68 Fälle zusammenstellt, die teils vor ihm veröffentlicht worden sind, teils von ihm selbst beobachtet wurden, bringt endlich ein ausreichendes Material, um der Lösung des Problems der Dysostosis

cleido — cranialis näher zu kommen. Neben der erwünschten Untersuchung an einem genügend großen Skelettmaterial brachte diese Arbeit eine durch mehrere Jahre hindurch fortgesetzte Beobachtung über die weitere postfötale Entwicklung der von ihm beobachteten angeborenen Anomalien. Leider finden wieder hierbei die für den Zahnarzt besonders interessanten Anomalien nicht die nötige Beachtung. Die Angaben sind teilweise recht ungenau, was wohl daran liegen mag, daß die Unterschiede zwischen Zähnen erster und zweiter Dentition nicht so geläufig waren, wie dem Fach- oder Zahnarzt. Die von *Hultkrantz* gemachten Zahnangaben sind leider nicht ausreichend, um ein klares Bild über die Anomalien des Zahnsystems der von ihm beschriebenen Fälle zu gewinnen. 1922 veröffentlicht *Blenke* vier Fälle von „angeborenen Schlüsselbeindefekten", die aber ebenfalls nur ungenaue Zahnangaben enthalten. Es finden sich Angaben wie „rückständige Zahnentwicklung, sehr schlechtes Gebiß mit Asymetrie der Zahnreihen" und ähnliche. Im Jahre 1925 veröffentlichte *Hesse* zwei interessante Fälle von Dysostosis cleido-cranialis, die besonders interessant sind, als es sich hier um zwei Zwillingsschwestern handelt, bei denen *Hesse* genaue Untersuchungen über die Zahnverhältnisse gemacht hat. Unterstützt werden seine Angaben durch Röntgenaufnahmen, die er in beiden Fällen von den im Kiefer retinierten Zähnen hat anfertigen lassen und den angeschlossenen Operationsbefund. Im darauf folgenden Jahre berichtet *Hesse* über seine Untersuchungen an vier von *Hultkrantz* beschriebenen Schädeln des Wiener pathologischen Museums. Auch hier bedeuten die von ihm gemachten Röntgenaufnahmen einen großen Schritt näher der genaueren Kenntnis der Zahnstellungsanomalien und der Kiefer als Symptomkomplex der Dysostose. Im gleichen Jahre publiciert *Nettesheim* drei Fälle von Dysostosis cleido-cranialis, deren Vorkommen durch vier Generationen er zu beobachten Gelegenheit hatte. Er weist ebenfalls darauf hin, daß es „stets zu hochgradigen Störungen in der Zahnentwicklung, wie verspätetem Durchbruch, fehlerhafter Einpflanzung und Schmelzbekleidung kommt". 1927 berichtet *Zilkens* über zwei weitere Fälle von Dysostose, der sehr genaue Zahnbefunde zugrunde liegen. 1923 stellt *Matthes* in seiner Arbeit 76 in der Literatur veröffentlichte Fälle zusammen, sodaß mit den seither beschriebenen Fällen die Gesamtzahl der bisher publicierten Fälle sich auf 81 belaufen dürfte.

Bevor ich zum Befund des Falles 1 übergehe, lasse ich zunächst die Anamnese folgen. Am 16. 4. 1925 suchte die 19 Jahre alte Martha P. wegen einer Cyste im Unterkiefer die hiesige Poliklinik auf. Es wurde eine follikuläre Cyste im Bereich von $_1J - _1P$ festgestellt. Da ein großer Teil des Milchgebisses persistierte und ein großer Teil der bleibenden Zähne retiniert war, wurde der Verdacht auf eine Allgemeinerkrankung gelenkt. Es wurden von den im Kiefer retinierten Zähnen Röntgenaufnahmen angefertigt und folgende Anamnese erhoben.

Die Patientin gibt an, immer an Blutarmut gelitten zu haben und an Rheumatismus, woran auch Mutter und Großmutter gelitten haben sollen. Wegen der Blutarmut war sie von Ende Februar bis Anfang März in der Heilanstalt zu Nimptsch, wo sich ihr Zustand gebessert haben soll. Das Milchgebiß soll vollständig gewesen sein. Die ersten Milchzähne verlor sie im 17. Lebensjahre. Von dem Vater und dem 20jährigen Bruder Arthur gibt die Patientin ebenfalls an, daß sie ein „unregelmäßiges Gebiß" haben. Die Mutter und der Bruder Alfred sollen ein gesundes Gebiß haben. Vier Geschwister der Patientin starben jünger als 1 Jahr, eins 2jährig an Krämpfen. Die Großeltern mütterlicherseits sowie die Großmutter väterlicherseits sollen ein normales Gebiß gehabt haben. Erste Menses hatte die Patientin mit $16^1/_2$ Jahren und immer regelmäßig. Die Patientin gibt an, in der Schule immer gut gelernt zu haben. Das Blutbild ergibt eine Leukopenie mit Linksverschiebung. Die Größe und der Ernährungszustand der Patientin sind normal. Behaarung und Nägel der Patientin zeigen keine Besonderheiten.

Bei der Betrachtung des Schädels zeigt sich eine Disproportion zwischen dem Hirn und dem Gesichtsschädel. Der Schädel ist auffallend breit, die Stirn ist hoch und breit und zeigt die Form, die von vielen Autoren als „olympisch" beschrieben wird. Die Tubera frontalia und Parietalia sind stark ausgeprägt. Demgegenüber erscheint das Gesicht stark reduziert und der breiten und stark gewölbten Stirnpartie gegenüber kleiner und graziler als gewöhnlich. Die Wangenpartie ist flach, die nasolabial Falten ausgeprägt, die Kinnpartie verhältnismäßig groß.

Röntgenbefund: Es fällt eine etwas breitere und flachere Configuration des Schädeldaches auf. Schaltknochen am Schädeldach nicht nachweisbar. Im Oberkiefer fehlen die Schneide- und Eckzähne sowie die ersten Molaren. Im Unterkiefer steht beiderseits noch ein Molar. Im Ober- und im Unterkiefer sieht man vier Zahnanlagen, die sich in normaler Durchbruchsrichtung befinden. Der Prozessus zygomaticus maxillae ist beiderseits unvollkommen ausgebildet. In der Hinterhauptsschuppe zwischen der Squama occipitalis und dem Processus mastoideus ist in der Lambdanaht ein Schaltknochen eingefügt. Der Unterkiefer überragt den Oberkiefer. Ossa nasalia etwas kleiner als normal. Sella turcica gut ausgebildet. Im Bereich der Halswirbelsäule keine Veränderung. Der obere Teil der Lambdanaht zeigt noch deutlich die Spaltbildung durch das ganze Schädeldach. Die Clavicel sind normal. Die Wirbelsäule ist ohne Befund. Die Schädelmessung ergab: Schädelumfang 55 cm, Längsdurchmesser (Nasenwurzel-Protuberantia occipitalis) 18 cm. Querdurchmesser (Mitte der Schuppe zu Mitte der Schuppe) 16 cm. (*Klar* gibt den normalen Mittelwert bei Frauen auf 149,3 mm an.) Pratuberantia occipitalis-Kinn 20 cm. Vorderer Querdurchmesser (beide Schläfen) 12,2 cm. Schrägdurchmesser vom linken Frontalhöcker zum rechten Processus mastoideus

17,4 cm, vom rechten Frontalhöcker zum linken Processus mastoideus 17,5 cm. Nasenwurzel — Kinn 9,7 cm, Nasenwurzel — Stirn 9,2 cm.

Befund der Kiefer: Das Zahnschema der Patientin ergibt folgendes Bild, wobei die Zähne erster Dentition mit kleinen Buchstaben, die Zähne zweiter Dentition mit großen Buchstaben bezeichnet sind.

$$r\frac{M^2\sqrt{M^1}\,P^2P^1\sqrt{c^1}\;|\;{}^1J^1c\,{}^1P\,{}^2P\sqrt{{}^1M}\,{}^2M}{M_2\sqrt{m_2}\,m_1c_1\;|\;{}_1m\sqrt{{}_1M_2}\,M}l$$

Im Oberkiefer befindet sich im Frontzahnbereich links der mittlere Schneidezahn im Durchbruch. Bei der Betrachtung der Modelle wird der Anschein erweckt, als ob $^2J$ und $^1C$ nicht angelegt worden sind, da keine Vorwölbung festzustellen ist, die auf Retention der Zähne schließen ließe. Unterstützt wird diese Annahme durch die Angabe der Patientin, daß sie die Milchincisivi erst vor kurzem verloren hat. Der persistierende Milcheckzahn bietet keine Besonderheit. Auf der rechten Seite ist von $J^1$ und $J^2$ nichts zu sehen, doch lassen die fehlende Atrophie des Alveolarfortsatzes und eine leichte Vorwölbung in der Gegend der Wurzelspitze von $J^1$ auf das Vorhandensein der Zähne im Kiefer schließen. An Stelle des Eckzahnes steht noch der stark abgekaute Milchkaninus. Im Bereich der Prämolaren und Molaren stehen auf beiden Seiten die Prämolaren, die tief zerstörten Wurzeln der ersten Molaren und die zweiten Molaren. Was die Stellung der Prämolaren anbetrifft, sehen wir auf der linken Seite $^1P$ etwas gedreht und zwar mit dem buccalen Höcker nach mesial, während $^2P$ normal steht. Auf der rechten Seite sieht man die beiden Prämolaren ebenfalls etwas um ihre Längsachse gedreht. $P^1$ ist ebenfalls mit seinem buccalen Höcker nach mesial gedreht, wohingegen $P^2$ nach distal gedreht ist. Die Stellung der Molaren ist als normal zu bezeichnen. Über die Form der Zähne geben die angestellten Messungen Aufschluß. Zum Vergleich führe ich die von *Mühlreiter* und *Lenhossék* angegebenen Mittelwerte an.

| | $P^1$ | $^1P$ | Mühlreiter | Lenhossék | $P^2$ | $^2P$ | Mühlreiter | Lenhossék |
|---|---|---|---|---|---|---|---|---|
| Kronenhöhe an der Buccalfläche | 7.5 | 7 | 8.7 | 8 | 7.5 | 6.5 | 7.9 | 7 |
| Kronenhöhe palatinal | 4 | 5 | 7.5 | 7 | 6 | 6 | 7.5 | 7 |
| Kronenbreite buccal | 6 | 6.2 | 6.8 | 7.5 | 6.9 | 6.2 | 6.5 | 7 |
| bucco-palatinaler Durchmesser des Halses | 6.8 | 8 | 8.5 | 9 | 9 | 8.2 | 9.3 | 9 |

Da diese Messungen am Gipsmodell vorgenommen worden sind, somit also jene schmale Schmelzzone unterhalb des Gingivalsau-

mes unberücksichtigt lassen und kleine Fehlerquellen einschließen, die bei den angegebenen Mittelwerten am extrahierten Zahn gemessen ausgeschlossen sind, dürften wohl die angegebenen Maße noch innerhalb der physiologischen Variationsbreite zu liegen kommen. Dasselbe gilt auch für die oberen zweiten Molaren, die folgende Maße ergaben:

| | $M^2$ | $^2M$ | Mühlreiter | Lenhossék |
|---|---|---|---|---|
| Kronenhöhe an der Buccalfläche | 6 | 5.9 | 7.7 | 6 |
| Kronenhöhe palatinal | 5 | 5 | . | 6 |
| Größte Breite der Krone buccal | 9 | 8.8 | 9.8 | 9 |
| Dicke der Krone | 8.8 | 9 | 11.5 | 10 |

Auffallend am Oberkiefer ist der hochgewölbte Gaumen mit der ausgeprägten Raphe palati, eine Form, die *Hultkrantz* in der überwiegenden Mehrzahl seiner Fälle beschrieben hat und als „ogival" bezeichnet. Die Plicae palatinae transversae treten stark hervor. Im Unterkiefer besteht im Frontzahnbereich auf der linken Seite bei zahnlosem Alveolarfortsatz im Bereich von $_1J$ bis $_1C$ buccal eine flache Vorwölbung in Größe einer flachen halben Walnußschale. Der Alveolarfortsatz ist nicht atrophiert. Die Höhe der Auftreibung liegt in der Höhe der Kauebene der zweiten Molaren. Nach distal erstreckt sich die Vorwölbung bis zum $_1m$, der eine starke Abkauung aufweist. Auf der rechten Seite fehlen die Incisivi ebenfalls, ohne daß eine Atrophie des Alveolarfortsatzes bemerkbar ist. Der Milcheckzahn ist persistiert. $m_1$ ist bis auf zwei mm über den Gingivalrand abgekaut. Es stehen ferner noch im Kiefer auf der rechten Seite die tief zerstörten Wurzeln des $m_2$, auf der linken Seite die des ersten Molaren und beiderseits die zweiten Molaren. Auf der rechten Seite fehlt der erste Molar in der Zahnreihe, doch läßt die Atrophie des Alveolarfortsatzes auf den frühzeitigen Verlust des Zahnes schließen. Die Stellung der zweiten Molaren ist normal. Die Messung der Zähne wiederum verglichen mit den Mittelwerten ergab folgende Zahlen:

| | $M^2$ | $^2M$ | Mühlreiter | Lenhossék |
|---|---|---|---|---|
| Dicke der Krone | 6.5 | 5.8 | 8.1 | 7 |
| Kronenbreite | 5.5 | 6 | | 6 |
| Kronenhöhe lingual | 10.5 | 9.2 | 10.7 | 11 |
| Kronenhöhe an der Buccalfläche | 9 | 9 | 9.8 | 10 |

Bei der Betrachtung der Modelle in Okklusionsstellung fällt eine scheinbare Progenie auf. Scheinbar deshalb, da es sich hier einmal um eine Retrognathie handelt, außerdem um den Eindruck eines Greisenprofils, das hervorgerufen wird durch das Fehlen der Antagonisten des bleibenden Gebisses im Frontzahngebiet und da der Schlußbiß nur durch die stark abgekauten Milchzähne fixiert ist. Leider sind die Angaben über die Bissanomalien bei der Dysostosis cleido-cranialis, die von den einzelnen Autoren beschrieben worden sind, nur sehr unvollkommen, um hier vergleichende Schlüsse ziehen zu können. In der überwiegenden Mehrzahl der Fälle wird eine Progenie als auffallendes Merkmal beschrieben. Bei der größeren Resistenz des Unterkiefers gegen die Entwicklung störende Einflüsse und der verhältnismäßig geringeren Widerstandskraft des Oberkiefers liegt jedoch die Vermutung nahe, auch in den anderen Fällen in dem Verhalten des Oberkiefers die Ursache für die beschriebene Bissanomalie zu suchen und eine Retrognathie statt einer Progenie als gegeben anzunehmen.

Was das Verhalten einzelner Zähne und Zahngruppen anbetrifft, gibt der Röntgenbefund interessante Aufschlüsse hierüber. Um der größeren Übersicht zu dienen, halte ich es für zweckmäßig, die im Kiefer retinierten Zähne nach folgenden Gesichtspunkten zu besprechen: 1. nach ihrer Stellung, 2. nach Form und Größe, 3. ihrer Ausbildung, 4. Resorptionen (eigene oder an den Nachbarzähnen), 5. ihrem Verhalten zur Nachbarschaft (Cystenbildung).

Im linken Oberkiefer sieht man $^{2}J$ und $^{1}C$ im Kiefer retiniert. $^{2}J$ liegt mit seiner Wurzelspitze über der Wurzelspitze von $^{1}J$ und ist mit seiner Krone nach distal gerichtet. Fast senkrecht steht dazu im Röntgenbild $^{1}C$, der wiederum mit seiner Wurzelspitze über dem Milchcaninus liegt und dessen Krone nach mesial zeigt. Oberhalb der Stelle, die im Alveolarfortsatz dem Platze des $^{2}J$ entsprechen würde, überlagern sich die Kronen von $^{2}J$ und $^{1}C$. Auf der rechten Seite liegt $J^{1}$ in normaler Durchbruchsrichtung im Kiefer retiniert. $J^{2}$ und $C^{1}$ bieten genau das gleiche Bild wie die entsprechenden Zähne der anderen Seite. Auch hier stehen die Zähne mit ihrer Längsachse fast senkrecht aufeinander und erscheinen in der Projektion überlagert. In Form und Größe erscheinen die Zähne normal bis auf $J^{1}$, der im Röntgenbild verkürzt erscheint. Die Ausbildung der retinierten Zähne ist noch nicht vollendet; bei allen Zähnen ist noch ein weit offenes Foramen apicale erkennbar. Resorptionserscheinungen sind nicht feststellbar. Ausgehend von $^{2}J$ ist ein kleiner cystischer Hohlraum zu erkennen, der sich von der mesialen Kronenfläche nach $^{1}J$ hin entwickelt. Der Beginn einer Cystenbildung ist ebenfalls feststellbar, allerdings in weitaus kleinerem Maße, an der distalen Kante von $J^{1}$. Der im Durchbruch befindliche mittlere Schneidezahn der linken Seite läßt noch ein weit offenes Foramen apicale erkennen. Dieses nicht abgeschlossene Wurzelwachstum ist besonders dadurch auffällig, da die bereits durchgebrochenen Prämolaren und Molaren im

Röntgenbild ein abgeschlossenes Wurzelwachstum erkennen lassen. Der erste Prämolar der rechten Seite weist eine stark gekrümmte Wurzel auf, deren Concavität nach distal liegt.

Im Unterkiefer liegen im Frontabschnitt die vier Incisivi und die beiden Canini retiniert im Kiefer. Die Zähne liegen sämtlich mit ihrer Krone in ihrer Durchbruchsrichtung. Mit Ausnahme des $J_2$ sind alle etwas um ihre Längsachse gedreht, am stärksten der $_1J$, der mit seinem mesiodistalen Durchmesser senkrecht zur Zahnreihe steht. In ihrer Form und Größe scheinen die Zähne durchaus in den normalen Grenzen zu liegen. Die Ausbildung der Wurzelspitzen ist, im Röntgenbild nicht zu erkennen. Resorptionserscheinungen sind nicht nachweisbar. Die bereits oben beschriebene Vorwölbung der linken Seite, die in ihren klinischen Erscheinungen auf eine follikuläre Cyste schließen ließ, findet im Röntgenbild ihre Bestätigung. Der Befund ergibt eine follikuläre Cyste ausgehend vom retinierten Eckzahn der linken Seite. Auf der linken Seite sieht man ferner den zweiten Prämolaren retiniert und verlagert. $_2P$ liegt schräg mit seiner Krone nach mesial im Kiefer. Die Krone liegt dicht unter der tiefzerstörten mesialen Wurzel des ersten Molaren. Die Krone entspricht in Form und Größe der des normalen Zahnes. Die Wurzel ist nicht ausgebildet. Eine Resorption an dem Zahn ist nicht zu erkennen. Röntgenaufnahmen der retinierten Prämolaren der anderen Seite fehlen leider.

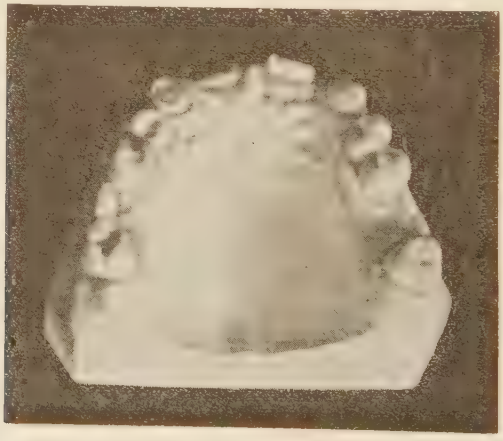

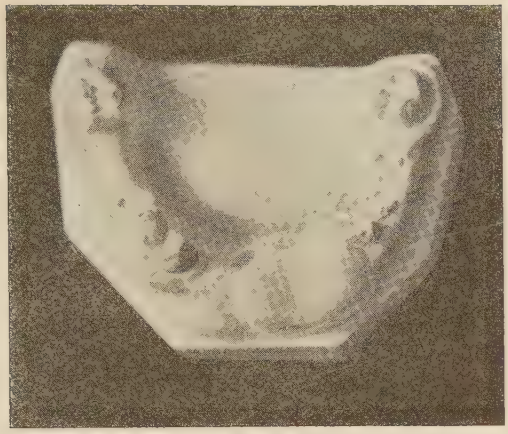



Die Behandlung bestand zunächst in der Eröffnung der Cyste nach *Partsch I.* Es wurde dann der erste Prämolar der linken Seite im Unterkiefer als Turnerzahn entfernt. Daran schloß sich die Entfernung von $_1J$, $_2J$ und $_1C$, die in der Cyste standen. Dann folgte die Ausräumung des Oberkiefers, die sich aus operationstechnischen Gründen und mit Rücksicht auf den später anzufertigenden Ersatz auf. $c^1$, $C^1$, $J^2$, $J^1$, $^1J$, $^2J$, $^1C$, $^1c$, ausdehnte. Später erfolgte die Entfernung von $P_2$, $P_1$, $C_1$, $J_2$, $J_1$ und dann des $_2P$.

Das Zahnschema der Patientin ergibt heute folgendes Bild:

$$r\ \frac{M^2\,P^2\,P^1 \mid {}^1P\,{}^2P\,{}^2M}{M_2 \mid {}_2M}\ l$$

Die Patientin trägt jetzt im Ober- und Unterkiefer einen partiellen Ersatz, der in kosmetischer sowie in funktioneller Hinsicht das denkbar günstigste Resultat erreicht.

Auf die Angaben der Patientin hin, daß der Vater und der Bruder Arthur ebenfalls ein „unregelmäßiges Gebiß" hätten, wurden beide untersucht und eine Anamnese erhoben.

Der 50 Jahre alte Heinrich P. gibt an, daß sein Vater mit 90 Jahren an Hirnschlag gestorben ist, ohne je vorher ernstlich krank gewesen zu sein. Mit 80 Jahren soll derselbe noch einen Zahn bekommen haben. Eine Schwester des Heinrich P. litt als Kind an Krämpfen. Er selbst hatte als Kind Masern und zog sich im Felde Rheumatismus zu. Im übrigen ist er nie krank gewesen. Mit 13 Jahren wurde ihm im Unterkiefer links, mit 25 Jahren im Unterkiefer rechts je ein Zahn gezogen. Vor sechs bis sieben Jahren brach im Unterkiefer vorn links ein Zahn durch, den er aber bald wieder verlor. Seit etwa einem halben Jahr sind rechts unten im Bereich des seitlichen Schneidezahnes zwei Zähne im Durchbruch. Das Zahnschema ergibt folgendes Bild:

$$r\ \frac{M^2\ P^2\ J^2\ J^1 \mid {}^1C\ J^1\ P^2\ P^2\ M}{P_2\ P_1\ J_1 \mid {}_1J\ {}_2J\ {}_1P\ {}_2P}\ l$$

Im Oberkiefer links befindet sich der Eckzahn im Durchbruch, der um seine Längsachse mit der distalen Kante um etwa 45° nach mesial gedreht ist. Der Alveolarfortsatz ist an dieser Stelle stark nach palatinal vorgewölbt. Auf dieser Seite stehen nur noch die Wurzeln der beiden Prämolaren und des zweiten Molaren. Der mittlere und seitliche Schneidezahn der rechten Seite weisen starke Abkauungen auf. Der zweite Prämolar derselben Seite ist nach distal gewandert und mit seinem buccalen Höcker um 90° nach mesial gedreht. $M^2$ zeigt keine Stellungs- und Formveränderung. Im Unterkiefer sind die $J_1$, ${}_1J$ und ${}_2J$ teilweise stark abgekaut. Auf der rechten Seite sind der seitliche Schneidezahn und der Eckzahn im Durchbruch begriffen. Die Zähne ragen um etwa 2 mm aus der Gingiva heraus und stehen mit ihrem mesio-distalen Durchmesser senkrecht aufeinander. Die Prämolaren weisen keine wesentlichen Anomalien auf.

Das Röntgenbild läßt im Oberkiefer den retinierten $C^1$ und den halb retinierten $^1C$ erkennen. Beide Zähne liegen in normaler Durchbruchsrichtung. Die Größe und Form der Zähne ist normal. An ihrer Ausbildung an Resorptionen und in ihrem Verhalten zur Nachbarschaft läßt sich im Röntgenbild nichts erkennen. Die Röntgenbilder im Unterkiefer zeigen die retinierten, zum Teil durchgebrochenen $C_1$ und $J_2$ in normaler Durchbruchsrichtung im Kiefer liegend. Anomalien sind nicht feststellbar. Auf der rechten Seite liegt unterhalb des zweiten Prämolaren mit seiner Krone ein retinierter Zahn horizontal im Kiefer, der in seiner Form einem Prämolaren ähnelt.

Da sich der Patient nicht zur Entfernung der retinierten Zähne entschließen konnte, so stehen die Ergebnisse des Operationsbefundes aus.

Der 20jährige Arthur P. ist mit Ausnahme von Keuchhusten und Masern, die er als Kind gehabt hat, nie krank gewesen. Der Patient befindet sich in einem guten Gesundheits- und Ernährungszustand. Er zeigt folgenden Zahnbefund:

$$r\ \frac{M^2\,P^2\,P^1\,C^1\,J^2\,J^1 \;\Big|\; \begin{matrix}\text{Zapfen}\\ \text{Zahn}\end{matrix}\ {}^1P\ {}^2P\ {}^2M}{M_3\,M_2\,P_1\,J_2\,J_1 \;\Big|\; {}_1J_2\,J_1\,c_1\,m_2\,P_2\,M}\ l$$

Im Oberkiefer sieht man auf der linken Seite unmittelbar distal neben dem Zapfenzahn eine deutliche Vorwölbung auf der buccalen Seite des Alveolarfortsatzes, die auf das Vorhandensein des seitlichen Schneide- oder Eckzahnes schließen lassen, die sich zum Durchbruch anschicken. Auf der rechten Seite ist der mittlere Schneidezahn zu weit nach labial durchgebrochen und um seine Längsachse gedreht. Die Zähne dieser Seite zeigen eine auffallende Lückenstellung. Die beiden Prämolaren jeder Seite sind nach distal gewandert und um ihre Längsachse gedreht. Auf der linken Seite befindet sich der dritte Molar im Durchbruch.

Im Unterkiefer sind die Incisivi um ihre Längsachse gedreht. Auf der rechten Seite sieht man den Eckzahn eben durchbrechen. Auf der linken Seite persistieren der Milcheckzahn und der erste Milchmolar. Die übrigen Zähne sind ohne nennenswerten Befund.

Der Röntgenbefund zeigt im Oberkiefer auf der linken Seite den verlagerten seitlichen Schneide- und den retinierten Eckzahn. Der Schneidezahn ist etwas oberhalb der Schmelzcementgrenze fast rechtwinklig abgekrümmt. Während der Wurzelteil in normaler Durchbruchsrichtung liegt, erscheint die Krone nach außen distal abgebogen. In seiner Größe und in seinem Verhalten zur Nachbarschaft ist keine Veränderung festzustellen. Oberhalb des Zahnes, senkrecht zu seiner Krone, liegt der retinierte Eckzahn, der in seiner Kronenform plumper als normal erscheint. Auf der rechten Seite liegt vor dem ersten Prämolaren ein retinierter Zahn, der in seiner Kronenform als Eckzahn anzusprechen ist. Die

Wurzel ist wenig gekrümmt, das Wurzelwachstum abgeschlossen. Um die Krone herum ist deutlich ein cystischer Hohlraum zu erkennen.

Im Unterkiefer liegen beiderseits die Canini in ihrer normalen Durchsbruchsrichtung im Kiefer. Veränderungen an den Zähnen selbst und an der Nachbarschaft sind nicht feststellbar.

Leider fehlen auch hier Untersuchungen der Clavikel und Messungen des Schädels sowie der Operationsbefund.

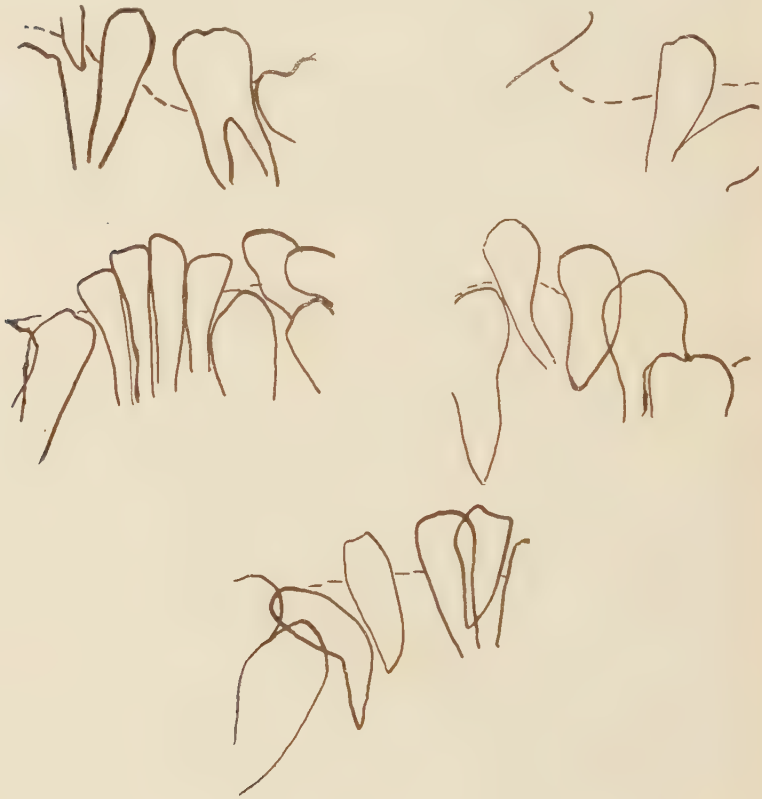

Wenn man den Befund der Martha P. mit dem des Vaters und des Bruders vergleicht, so fällt besonders das gleichzeitige Auftreten gewisser Stellungsanomalien der Zähne sowie die multiple Retention von Zähnen auf. Die Retention von Zähnen betrifft besonders das Frontzahngebiet, teilweise auch noch die Prämolaren, während die Molaren in allen drei Fällen normal zum Durchbruch gekommen sind. Auffallend ist besonders die Persistenz der Milchzähne und die mangelnde Durchbruchstendenz der retinierten Zähne. Sämtliche retinierten Zähne gehören der zweiten Dentition an. *Hesse* weist bereits darauf hin auf Grund seiner

eingehenden Untersuchungen, daß die Retention nicht das ganze Gebiß, sondern in verschiedenen Fällen verschiedene Zähne und Zahngruppen befällt, ein Befund, der von den drei angeführten Fällen bestätigt wird. Es ist ferner bemerkenswert die mangelnde Resorption der Milchzähne, die, worauf *Hesse* ebenfalls hinweist, in allen Fällen beobachtet wurde. Mit der Persistenz der Milchzähne fällt ein wichtiger Grund für die Retention der bleibenden Zähne, das ist der Platzmangel, der durch den frühzeitigen Verlust der Milchzähne verschuldet wird. Wir beobachten im Gegenteil in allen Fällen, daß von einem Platzmangel nicht die Rede sein kann auch da, wo die Milchzähne infolge ihrer geringeren Widerstandsfähigkeit durch Karies verloren gegangen sind, da zu dem Zeitpunkt, wo die Milchzähne verloren gegangen sind, das Längenwachstum des Kiefers bereits vollendet und der Platz für die bleibenden Zähne gesichert war. Wir sehen an diesen Stellen den Alveolarfortsatz in seiner Höhe erhalten, ohne daß klinisch wahrnehmbare Symptome einer Retention erkennbar sind, da ja zumeist eine Verlagerung des retinierten Zahnes nicht vorliegt, sondern derselbe in völlig normaler Durchrichtung im Kiefer liegt ohne Tendenz zum Durchbruch zu zeigen. Die normale Lage des retinierten Zahnes schließt einen anderen Grund für die Retention aus, das ist das Trauma, bei dem ja zumeist eine hochgradige Verlagerung, Verkümmerung des Keimes oder Formveränderung des Zahnes bemerkbar ist. Anamnestisch ist auch in keinem der Fälle ein Trauma nachweisbar gewesen. Klinisch ist noch bemerkenswert die Neigung zu follikulären Cysten, auf die *Hesse* ebenfalls schon hingewiesen hat, und das frühzeitige Auftreten von Karies, das wohl darauf zurückzuführen ist, daß die Zähne durch ihre Stellungsanomalien der Mastikation und der natürlichen Reinigung nicht in dem Maße ausgesetzt sind wie bei einem normalen Gebiß. Miteinander verglichen zeigen die Fälle deutlich die Vererbung, die bei der Tochter mehr, beim Bruder weniger in den Vordergrund tritt. Eine ererbte Disposition für gewisse Krankheiten geht aus der Familienanamnese nicht hervor. Ob die Angabe, daß 5 Geschwister in frühester Kindheit an Krämpfen gestorben sind, für die Annahme eines Zusammenhanges zwischen der Dysostosis cleido-cranialis und Störungen im Bereich innersekretorischer Drüsen zu verwerten ist, dürfte wohl erst an Hand eines ausreichend großen Untersuchungsmaterials entschieden werden können.

Der Fall 2 betrifft eine sehr große Patientin in mittlerem Ernährungszustand, von blasser Gesichtsfarbe im Alter Mitte der Dreißig. Über frühere Krankheiten sowie über Besonderheiten hinsichtlich der Zähne bei den sonstigen Familienmitgliedern ist nichts bekannt.

Bezüglich der Anomalien im Bereich der Zähne gibt das Röntgenbild Aufschluß.

$P_1$, $M_1$, $M_2$ und $M_3$ sind retiniert. Außerdem bietet sich das Bild einer follikulären Cyste von $M_1 - M_3$. Der klinische Befund ergab: Über $M_1$ wölbt sich in Kirschgröße die Cyste in den Mund vor, bei der eine starke Fluktuation nachweisbar ist. Der vordere Rand der Vorwölbung entspricht dem hinteren Rand der Prothese. Als die Patientin sich nach vier Wochen wieder vorstellte, war die Cystenwölbung etwas größer wie bei der letzten Untersuchung.

Es war beabsichtigt, die Zähne $M_{1-3}$ herauszunehmen und die Cyste zur Nebenhöhle der Mundhöhle zu machen. Es wurde ein langer eliptischer Schleimhautschnitt auf dem Alveolarkamm gelegt, wobei sich gelbe Cystenflüssigkeit entleerte. Nach Wegnahme des eliptischen Lappens zeigte sich, daß die sichtbar gewesene Vorwölbung nur mit $M_1$ zusammenhing, über der Kaufläche entstanden durch den Prothesenrandreiz. $M_2$ ist etwas stark nach lingual gekippt. Versuche ihn durch Hebelung zu lösen, mißlangen. Es wurde daher die Krone freigemeißelt, dabei zeigen sich verschiedene Resorptionsstellen an dem Schmelz. Auch jetzt ist der Zahn absolut unbeweglich, nur der Kiefer federt bei Gewaltanwendung stark. Diagnose: Verwachsung zwischen Zahn und Knochen. Wegen der Kieferbruchgefahr und der Gefahr der aussichtslosen Zahnzersplitterung wird die Schleimhaut breit ausgeschnitten und vernäht, als ob der Zahn in Halbretention stehe. Anschließende Tamponade.



In der Nacht nach dem Eingriff stellte sich eine sehr schwere Nachblutung ein, die nur mühsam zu stillen war. Im Laufe des folgenden Tages entwickelte sich am rechten Unterkiefer ein klein Apfel großes Hämatom. Kleinere Nachblutungen traten dann wiederholt noch bei der Nachbehandlung auf. Da die Patientin berichtete, daß sie öfters nach geringfügigen Verletzungen schwer stillbare Blutungen habe, wurde seitens eines Internisten noch eine

Gesamtuntersuchung sowie eine Blutuntersuchung vorgenommen. Krankhaftes an den Organen konnte nicht festgestellt werden. Die Blutuntersuchung ergab:

Gerinnungszeit 6 : 16 Min. (normal),
Blutungszeit $3^1/_2$ Min. (normal, obere Grenze),
Thrombocyten 220 000 (normal),
Hämoglobin 85%,
Leukozyten 7600,
Erythrozyten 4 600 000.

Fontanellen waren nicht nachzuweisen. Die rechte Clavicula war normal S-förmig, die linke Clavicula gestreckt.

Auch bei der zweiten Patientin sehen wir die charakteristischen Bilder im Zahnbereich, wie sie sich bei der Dysostosis cleidocranialis finden; vor allem multiple Retentionen (im rechten Unterkiefer sämtliche Molaren, im linken Oberkiefer der Eckzahn und der Weisheitszahn). Wir sehen auch hier die eigentümlichen Begleitumstände der Retention: Platz zum Durchbruch ist in Fülle vorhanden, normale Durchbruchsrichtung, keinerlei erkennbare Hindernisse für den Durchbruch selbst und trotzdem auch hier keinerlei Tendenz zum Durchbruch. Für den ersten Molaren können wir mit Sicherheit annehmen, daß die Verwachsungen mit dem Kiefer, ebenso wie die Resorptionserscheinungen an der Krone erst nachträglich eingetreten sind und jedenfalls primär nicht die Ursache für die Retention abgegeben haben. Auch für die Cyste wird man hier dieselbe Entstehung annehmen müssen und nicht, wie das sonst der Fall bei follikulären Cysten ist, an eine Retention des Zahnes infolge von Cystenbildung zu glauben haben.

Wenn man die in der Literatur bisher veröffentlichten Fälle miteinander vergleichen will, findet man häufig verschiedene Deformitäten bei dysostotischen Induvidien beobachtet, die von den verschiedenen Autoren teils als mit der Dysostosis vergesellschaftet, also als Symptom dieser Hemmungsbildung angesprochen werden, teils aber auch nur als Nebenbefund gewertet werden. Es ist eingangs schon erwähnt worden, daß *Klar* die von *Marie* und *Sainton* angegebenen typischen Symptome um einiges erweitert hat. Darunter rechnet *Klar* Kyphoskoliose, die er in neun von 39 Fällen, die er beschrieben hat, beobachtet hat. Von anderen Autoren wird eine nicht geringe Anzahl der verschiedenartigsten Abnormitäten des Skeletts erwähnt, von denen man annehmen darf, daß wenigstens ein Teil derselben in einer gewissen Beziehung zur Dysostosis cleido-cranialis steht. Was das Knochengerüst in seiner Gesamtheit anbelangt, scheint *Hultkrantz* eine kleine Statur und ein schwacher Körperbau gewissermaßen charakteristisch zu sein. Von 38 Fällen führt *Hultkrantz* 30 an, bei denen die Körperlänge als klein, öfters sogar als sehr klein angegeben wird. Die verschiedenen Skelettanomalien bei der Dysostosis (exklusive Schädel und Schultergürtel) teilt *Hultkrantz* in zwei Gruppen. Zur ersten Gruppe rechnet er jene Difformitäten, die wahrscheinlich Folgen einer ver-

minderten Resistenz der Knochen gegen äußere mechanische Einwirkungen sind, zur zweiten diejenigen Anomalien, welche eher von einer direkten Hemmung oder Störung der embryonalen Entwicklung hergeleitet werden können.

Veränderungen der ersten Art sind unter zusammen 63 Fällen von Dysostosis in folgender Anzahl beobachtet worden:

| | |
|---|---|
| Thoraxdeformitäten | 20 mal, |
| Mißbildung des Beckens | 7 mal, |
| Rückgratsverkrümmungen | 17 mal, |
| Genu valgum | 6 mal, |
| Schienenbeinverbiegungen | 4 mal, |
| Plattfuß | 3 mal. |

Angeführte Deformitäten lenken sogleich den Gedanken auf Rachitis. Eine nähere Prüfung ergibt auch, daß die erwähnten Anomalien im allgemeinen den bekannten rachitischen Typus zeigen. In vielen Fällen ist auch die Diagnose auf diese Krankheit gestellt worden.

Zu der zweiten Gruppe rechnet *Hultkrantz* folgende Mißbildungen, wiederum unter den 63 zusammengestellten Fällen.

| | |
|---|---|
| Halsrippen oder vergrößerte Querfortsätze | 6 Fälle, |
| Spaltbildungen an den Wirbeln | 3 Fälle, |
| Angeborener Klumpfuß | 2 Fälle, |
| Subluxatio radii | 2 Fälle, |
| Mißbildungen der Fingergelenke | 2 Fälle. |

Dazu kommen noch je ein Fall von angeborener Hüftgelenksluxation, Coxa vara congenita, unvollständige Verknöcherung des Brust- und des Kreuzbeins oder der Fingerknochen, „schlaffen Gelenken" und Asymetrie des Gesichts und der Extremitäten sowie Synostose der Cervilkalwirbel. *Blenke* berichtet von einem Fall, bei dem eine Hornhauttrübung, Schwerhörigkeit sowie Störungen der Zahnentwicklung beobachtet wurden, die den Verdacht auf congenitale Lues lenkten, für die die Trias der Hutchinsonschen Stigmata, Keratitis interstitialis diffusa, Zahndeformitäten und Labyrintherkrankungen typisch sind. Es handelte sich in diesem Falle allerdings um keine diffusen vom Rande her in die Substanz der Kornea vorgedrungenen Hornhauttrübungen, wie sie für die Keratitis interstitialis diffusa der congenitalen Lues nach *Joseph* typisch sind, sondern um eine isolierte zerebrale Trübung. Die Untersuchung des Gebisses ließ ebenfalls den Typus der Hutchinsonschen Zähne vermissen. Die Ähnlichkeit von Deformitäten und sonstigen Entwicklungsanomalien und Defektbildungen wie sie bei congenitaler Lues auftreten, speziell im Bereich des Schädels, mit denen bei der Dysostosis lassen mit dem Angeführten die Notwendigkeit erkennen, die Dysostosis scharf gegen andere Erkrankungen abzugrenzen, mit denen sie verwechselt werden könnte.

Verschiedene der zum Bild der Dysostose gehörenden Knochenanomalien wurden besonders von französischen Autoren als syphilitische Merkmale aufgefaßt. Unter den zahlreichen „dysostotischen

Stigmata" der hereditären Lues, die *E. Fournier* aufzählt, finden sich auch „crâne natiforme", breite Nasenwurzel, ogivaler Gaumen, Zahnanomalien verschiedener Art, kleine Statur usw. Gegen Lues spricht die so symetrische typische Lokalisation der Knochenveränderungen, das Fehlen der Trias der Hutchinsonschen Stigmata und die für den Verdacht auf Lues völlig negative Anamnese.

Mit Rachitis stimmen viele der Befunde in Fällen von Dysostosis cleido-cranialis sehr gut überein. Entschieden ähnlich sind Dysostosis und Rachitis darin, daß der Verschluß der Fontanellen und der Nähte, ebenso wie die Zahnentwicklung in beiden verspätet sind. Die quadratische Form des Schädels könnte als gemeinsames Merkmal betrachtet werden, obwohl das Hervortreten der Höcker am dysostotischen Schädel nicht wie bei Rachitis in periostalen Wucherungen seinen Grund hat. Im Bereich des Gesichtsskeletts haben die rachitischen Wachstumsstörungen (mit Verlängerung des Oberkiefers und „polygonaler" Form des Unterkiefers) eine andere Natur, obgleich sie bisweilen zu demselben Resultat führen können, der Verlagerung von Zähnen. Gegen Rachitis sprechen verschiedene dysostotische Sondermerkmale (Defekte der Nasen- und Jochbeine, überzählige Zähne und dergl.), die ausgesprochene Heredität der Dysostose, ferner das Verhalten der Schlüsselbeine, die (nach *Hultkrantz*) „bei typischer Rachitis nie atrophisch oder defekt gefunden worden sind, sondern höchstens eine plumpe verbogene Form zeigen".

Verschiedene Autoren glaubten die Ursache der Knochenmißbildungen ihrer Fälle in der „fötalen Rachitis" zu suchen, da ihnen bekannt war, daß die von ihnen mangelhaft entwickelt gefundenen Knochen Hautknochen sind (Claviculae und Ossa frontalia, parietalia, occipitalia, nasalia) und daß deren Bildung schon in der 7.—9. Fötalwoche beginnt und deshalb verlegten sie die angenommene Erkrankung des Fötus an „Rachitis" schon in den zweiten Fötalmonat. Inzwischen sind die Untersuchungen über die sogenannte „fötale Rachitis" als abgeschlossen zu betrachten und darf man deshalb sagen, daß es eine „fötale Rachitis" nicht gibt.

Die fötale Knochenerkrankung, deren bei den Neugeborenen oder Fötus vorhandene Folgen oft zur Verwechslung mit Rachitis Veranlassung gegeben hat, ist die von *Kaufmann* im Jahre 1892 beschriebene „Chondrodystrophia fötalis". Zwischen dem chondrodystrophischen und dem dysostotischen Skelett bestehen jedoch augenfällige Differenzen. Das Schädeldach ist bei der Chondrodystrophie in der Regel normal entwickelt und die Nähte und die Fontanellen schließen sich rechtzeitig. Das Gesicht erscheint dem Hirnschädel gegenüber zwar etwas klein, ohne daß jedoch stärkere Atrophien, Defekte der Nasenbeine und der Jochbogen sowie Unregelmäßigkeiten der Zahnentwicklung von den einzelnen Autoren beschrieben werden. *Klar,* der das Hauptgewicht auf die Entwicklung und die Defekte der Schlüsselbeine legt, sagt zum Schluß seiner Ausführungen: „Die Chondrodystrophia fötalis ist, nach

den Befunden zu schließen, eine Krankheit, die wahrscheinlich nicht vor dem letzten Drittel des fötalen Lebens auftritt, zu einer Zeit also, wo die Schlüsselbeine schon vollständig ausgebildet sind. Es kann bei allen den Fällen von fötaler Chondrodystrophie kein Zweifel sein, daß das Skelett auf normale Weise angelegt gewesen ist und dann erst erkrankte, während bei unseren 37 Fällen die fehlenden Knochenteile sicher gar nicht zur Anlage gekommen sind. Die — Chondrodystrophia fötalis — kann also nicht die Ursache der oben berichteten Mißbildungen sein."

Was die Osteogenesis imperfecta anbelangt, scheidet dieselbe für unsere Betrachtungen aus, da sie nie mit ihrem Symptom einer abnormen Knochenbrüchigkeit (Osteopsatyrosis, Fragillitas ossium) in den Fällen von Dysostosis cleido-cranialis beobachtet worden ist.

Eine Anzahl Autoren versucht bei gewissen leichteren Formen von angeborenen Schlüsselbeindefekten für die Erklärung über die Entstehung derselben die Annahme eines Atavismus gelten zu lassen. So glaubt *Virchow*, daß derartige Rückschlagsbildungen gewissermaßen spontan eintreten und dann Formen hervorbringen könnten, welche in der Tierreihe ihr normales Vorbild finden. In der vergleichenden Anatomie findet sich denn auch tatsächlich bei Karnivoren und Ungulaten ein gänzliches Fehlen oder eine nur rudimentäre Entwicklung der Clavikula bei stark ausgeprägten Korakoid, während mit der Reduktion des Korakoid die Clavicula größere Bedeutung gewinnt und bei Säugetieren, deren vordere Extremität sich durch freie Beweglichkeit auszeichnet, stark ausgebildet ist. (*Rauber*-Kopsch).

Andere Autoren schließen in allen solchen Fällen die Rückschlagsbildung aus, in denen die Entstehung der Mißbildung auf eine von außen auf den normalen Verlauf der Entwicklung einwirkende störende Ursache, also auf eine wirkliche Bildungshemmung zurückgeführt werden könnte. Eine bemerkenswerte Ähnlichkeit zeigen die bei Kretinismus beschriebenen Veränderungen des Skelettsystems mit den Merkmalen der Dysostosis cleido-cranialis. Unter den Merkmalen des Kretinismus findet man Störungen der Nahtentwicklung, Neigung zur Brachycephalie, breite und flache Nasenwurzeln und verspätete und unregelmäßige Entwicklung der Zähne als für den Kretinenschädel charakteristisch angegeben. Wie weit diese Ähnlichkeit der Entwicklungstörungen der Zähne und Kiefer geht, beweist ein von *Guttmann* mitgeteilter Fall von „Retention fast aller bleibenden Zähne" bei einem 19jährigen Kretinen, der mit den Anomalien des von mir beschriebenen Falles 1 fast völlig übereinstimmt.

Gegen die Annahme eines thyreogenen Ursprunges der Dysostose spricht das Fehlen der übrigen wichtigen Merkmale der Athyreosis (und Hypothyreosis) wie die myxoedemotösen Anschwellungen der Haut, Fettleibigkeit, atrophische Veränderungen der Haut, mangelnde Schweißsekretion und dergleichen. Ferner spricht

gegen die Annahme des Kretinismus der fehlende typische kretinistische Gesichtsausdruck, der, wenn auch etwas verspätete, doch immerhin normale Eintritt der Pubertät gegenüber dem immer mit Kretinismus einhergehenden Infantilismus.

Zuletzt kommt nur noch, was die Schädelform anbetrifft, der *Wieland*'sche Weichschädel als Differentialdiagnose in Frage, der aber lediglich in der brachyzephalen Schädelform einige Ähnlichkeit mit der dysostotischen Schädelform besitzt; alle übrigen typischen Merkmale der Dysostose jedoch vermissen läßt.

Was die Frequenz der Dysostosis cleido-cranialis betrifft, scheint dieselbe zu den selteneren Anomalien zu gehören. Es läßt sich jedoch vermuten, daß eine Anzahl Fälle, besonders solche leichteren Grades unbeachtet und unbeschrieben bleiben und daß die Dysostose also etwas häufiger vorkommt, als die in der Literatur veröffentlichten Fälle vermuten lassen. Was die Erblichkeit anbelangt, so geht aus den bisher publizierten Fällen hervor, daß dieselbe auch in einer gesunden Familie „spontan" auftreten kann. Für solche Fälle scheint demnach die von *Marie* und *Sainton* angenommene Bezeichnung „Dystostose cléïdo-crânienne héréditaire" nicht zutreffen; die Anomalie ist hier wohl congenital, aber nicht ererbt. Die Erbzahl der Dysostose schätzt *Hultkrantz* annäherungsweise auf etwa 50 Prozent. Hinsichtllich der Heredität sind in der Literatur leider nur relativ wenige Fälle verwertbar, da Angaben über die körperlichen Eigenschaften der Eltern meistenteils fehlen oder jedenfalls sehr unvollständig sind. Aus diesem Grunde ist der Fall der zuerst beschriebenen Familie P. von besonderem Interesse, als es sich hier um ein Vorkommen der Dysostose oder wenigstens der Erscheinungen derselben am Gebiß über drei Generationen handelt. Es wurde hier die Vererbung dysostotischer Zahnsymptome beobachtet, die vom Großvater auf den Vater und von dem wiederum auf einen Sohn und eine Tochter vererbt worden sind. Es zeigt sich hiermit wiederum, daß die Übertragbarkeit der Dysostosis cleido-cranialis nicht an das Geschlecht gebunden ist. Besonders interessant dürfte immerhin die Tatsache sein, daß die Anomalie von väterlicher Seite ererbt, bei der Tochter den stärksten Entwicklungsgrad aufwies. Verallgemeinernde Schlüsse werden selbstverständlich aus diesem Fall nicht gezogen werden dürfen.

Zur Aethiologie der Dysostose sagt *Hultkrantz:* „Bei der Anschauungsweise unserer Zeit liegt es am nächsten, die störenden Einflüsse in Einwirkungen rein physikalischer oder chemischer Art zu suchen. Die Möglichkeit einer psychischen Ursache; Versehen der Mutter während der Schwangerschaft, die Dowse für seinen Fall mit vollem Ernst einräumen will, können wir wohl ohne weiteres außer Betracht lassen." Die Möglichkeit einer mechanischen Ursache, könnte in einem äußerem Trauma während der Schwangerschaft oder bei der Geburt gesucht werden, daß wohl einen partiellen Defekt speziell einer Clavicel zur Folge haben könnte,

die jedoch bei einer typischen, kombinierten und vor allem hereditären Dysostose fallen gelassen werden muß. Eine Anomalie des mütterlichen Beckens als Ursache für dysostotische Veränderungen der Frucht anzunehmen, könnte doch niemals die Vererbung väterlicherseits erklären. *Jansen* sucht eine Erklärung in einem übermäßigen Fruchtwasserdruck, der in der achten Woche der fötalen Entwicklung den Kopf gegen Brust und Abdomen drückt und somit die Schlüsselbeine knickt. Die Folge müssen Zirkulationsstörungen sein, aus der eine Absperrung der Säftezufuhr und eine Schädigung der Wachstumsenergie der Zellen resultiert, die ein Stehenbleiben der Entwicklung der geschädigten Knochen auf dieser embryonalen Vorstufe bewirkt. „Das Anpressen des Kopfes gegen die Brust verursacht naturgemäß auch einen Druck der Kiefer gegeneinander, der eine Verlangsamung und dauernde Schädigung der Dentition im Gefolge haben muß, wenn die zu den Alveolen und Zahnanlagen führenden Gefäße längere Zeit komprimiert werden". *Hultkrantz*, der für diese Hypothese zumindest eine „fehlerhafte Keimanlage" voraussetzt, vertritt die Ansicht, daß bei der Dysostosis cleido-cranialis eine primäre Veränderung des männlichen oder weiblichen Keimplasma die erste Ursache der Störung bildet; „somit die Aethiologie der Dysostose" auf „innere Ursachen" zurückgeführt werden muß.

---

Zum Schluß meiner Arbeit erfülle ich die angenehme Pflicht, Herrn Professor Dr. *Euler* für die Zuweisung des Themas und gütige Übernahme des Referates meinen ergebensten Dank auszusprechen.

---

# Literatur-Verzeichnis.

*Blenke:* Über die angeborenen Schlüsselbeindefekte. Archiv. f. ortopäd. u. Unfallchir. XX. Bd. (1922.)

*Guttmann:* Ein Fall von Retention fast aller bleibenden Zähne bei einem 19jährigen jungen Mann. D. M. f. Z. 1900.

*Hesse:* Dysostosis cleidocranialis unter besonderer Berücksichtigung des Gebisses. V. f. Zhlkd. 41. Bd. (1925.)

*Ders.:* Weitere Befunde am Zahnsystem dyostotischer Individuen. Zschrf. f. Stom. 1926.

*Hoevelmann:* Ein Fall con Dysostosis cleido-cranialis. Inaug.-Diss. Köln 1926.

*Hultkrantz:* Über Dysostosis cleidocranialis. Zschr. f. Morph. 11. Bd., H. 3. (1908.)

*Kallhardt:* Ein seltener Fall von Retention mehrerer Zähne. D. M. f. Z. 1910.

*Klar:* Über congenitale Osteodysplasie der Schlüsselbeine, der Schädeldeckknochen und des Gebisses. Zschr. f. orthopäd. Chir. 1906.

*Krehl-Marchand:* Handbuch der Allgemeinen Pathologie. 3. Bd., 1. Abt.

*Matthes:* Dysostosis cleidocranilais. Inaug.-Diss. Jena 1923.

*Nettesheim:* Über Dysostosis cleidocranialis. Mon. Schr. f. Geburtsh. 72. Bd. (1926.)

*Port:* Unterzahl und Retention von Zähnen sowie das Stehenbleiben von Milchzähnen unter der Kontrolle der Röntgenografie. C. B. f. Z. 1902, H. 3.

*Zilkens:* Zahnbefunde bei zwei Fällen con Dysostosis cleido-cranialis. D. M. f. Z. 1927, H. 10—11.

# Lebenslauf.

Am 22. März 1905 wurde ich, *Karl-Heinrich Freyberg*, zu Balkow, Kreis West-Sternberg als Sohn des Rittergutsbesitzers *Franz Freyberg* und seiner Ehefrau *Frieda*, geb. *Lange*, geboren. Ich besuchte zunächst die dortige Gemeindeschule und später die Vorschule des Realgymnasiums in Frankfurt a. O. Von Ostern 1915 bis bis Ostern 1920 war ich in der Kadettenanstalt zu Naumburg a. S., die ich mit der Auflösung derselben verließ. Ich besuchte dann das Realgymnasium in Lüben i. Schl., wo ich im März 1924 die Reifeprüfung ablegte. Ich studierte Zahnheilkunde in Berlin, München und Breslau, wo ich im November 1927 die Zahnärztliche Prüfung bestand. Ich bin preußischer Staatsangehöriger und evangelischer Konfession.